Ueber Keratoplastik.

Von

Stabsarzt Dr. Sellerbeck.

(Aus der klinischen Augenabtheilung des Herrn Prof. Schweigger in der Charité.)

Separat-Abdruck aus Graefe's Archiv für Ophthalmologie Bd. XXIV. 1.

BERLIN.

Hermann Peters.

1878.

Ueber Keratoplastik.

Von

Stabsarzt Dr. Sellerbeck.

(Aus der klinischen Augenabtheilung des Herrn Prof. Schweigger in der Charité.)

Separat-Abdruck aus Graefe's Archiv für Ophthalmologie Bd. XXIV. 4.

BERLIN.

Hermann Peters.

1878.

1651637

Ueber Keratoplastik.

Von

Stabsarzt Dr. Sellerbeck.

(Aus der klinischen Augenabtheilung des Herrn Prof. Schweigger in der Charité).

Die Idee, einem Auge, das nicht eigentlich blind, sondern nur aus physikalischen Gründen, durch Trübung der Cornea erblindet ist, dadurch die Functionsfähigkeit wiederzugeben, das ein operativ entferntes Stück der getrübten Membran durch ein normal durchsichtiges Hornhautgewebe ersetzt wird, ist ohne Frage eine der ingeniösesten auf dem Gebiete der Ophthalmo-Chirurgie. Dieffenbach bezeichnet diese als eine der kühnsten Phantasien eines Chirurgen und spricht ihr den höchsten Preis zu, wenn die Operation gelänge.

Indem ich hinsichtlich der geschichtlichen Entwickelung der Keratoplastik auf die vorzügliche Arbeit von Hippel's im XXIII. Bande dieses Archivs*) hinweise, will ich hier nur erwähnen, dass Hirsch**) über die Prioritätsfrage zu einem etwas anderen Resultate gekommen ist, als von Hippel. Während Letzterer, wie

*) XXIII. 2., S. 87.

**) Graefe-Sämisch VII. 2., S. 437.

bisher ohne Einspruch allgemein angenommen wurde, Reisinger, welcher noch dazu ausdrücklich selbst angiebt, durch eigenes Nachdenken auf das Verfahren gekommen zu sein, die Priorität zugesteht, erwähnt Hirsch, dass Himly dieselbe für sich in Anspruch nimmt und Reisinger des Plagiats beschuldigt. Himly erklärt nämlich, dass Reisinger von ihm die Anregung zu dieser Operationsmethode erhalten habe, als letzterer im Jahre 1813 als Zuhörer und Hausfreund bei ihm verkehrte. Während von Hippel ferner angiebt, dass „Mössner, wie es scheint, unabhängig von Reisinger auf dieselbe Idee verfallen ist", soll nach Hirsch, der gerade Mössner's Bericht als seine Quelle bezeichnet, Riecke die ersten, allerdings missglückten Versuche mit Ueberpflanzung der Hornhaut an Thieren angestellt haben. Da mir die betreffende Literatur nicht zugänglich ist, so muss ich mich damit begnügen, diese Differenzpunkte zu constatiren.

Bis in den Anfang der vierziger Jahre, nachdem noch 1839 die Münchener medicinische Fakultät eine unseren Gegenstand betreffende Preisaufgabe gestellt hatte, wurden mannigfache Versuche nach den verschiedensten Methoden an Thieren und sehr vereinzelt an Menschen nach dieser Richtung hin angestellt. Die Erfolge waren aber so wenig ermunternd, dass bald die Keratoplastik in der Literatur völlig verschwindet, bis Power vor einigen Jahren die Frage wieder anregte. Er*) hatte ebensowenig dauernden Erfolg wie von Hippel**), Rosmini***), Schoeler†) u. A.

Nach den Mittheilungen Power's mich lebhaft für

---

*) Zehender's Monatsbl. 1878, S. 35.

**) Archiv XXIII. 2., S. 138 und XXIV. 2., S. 231.

***) Nach v. Hippel l. c.

†) Jahresbericht der Klinik 1877.

die Keratoplastik interessirend, stellte ich sofort nach Uebernahme der Schweigger'schen Augen-Abtheilung in der Charité im April vorigen Jahres mannigfache Versuche an Kaninchen an. Nachdem ich hierbei die Ueberzeugung gewonnen hatte, dass bei derselben Thiergattung eine partielle Transplantation der Cornea mit Erhaltung der Transparenz innerhalb des Bereiches nicht nur der Möglichkeit, sondern der Wahrscheinlichkeit liege, führte ich Herbst 1877 zum ersten Male eine partielle Keratoplastik am Menschen mit Kaninchen-Cornea aus.

Das linke Auge des etwa 20jährigen Patienten war in Folge alten, mannigfach recidivirenden Trachems und der zum Theil selbstständig vorgenommenen, nicht gerade rationellen Behandlungsmethoden nahezu erblindet. Die Cornea ist völlig undurchsichtig, nur von wenigen oberflächlichen Gefässen durchzogen, an einzelnen Stellen von Pigment durchsetzt, so dass man ausgedehnte voraufgegangene ulceröse Zerstörungen der Hornhaut, welche ja bei rationeller Behandlung des Trachems nicht vorkommen, mit Verwachsungen der Iris annehmen konnte. Trotz deutlicher Drucksteigerung und Verstreichung des Corneoscleral-Falzes war das Gesichtsfeld intakt. Handbewegungen wurden bei hellstem Tageslicht nur mühsam erkannt. Bei Berührungen des Bulbus injicirten sich die Gefässe sehr lebhaft; da nebenbei eine Dakryocystitis chronica mit Stenose des ductus nasolacrym., welche tägliche Sondirung nöthig machte, bestand, so waren, wie Jeder zugeben wird, die Verhältnisse zur Operation nicht gerade einladend. Nach Entfernung einer etwa 7 Mm. grossen Leucom-Scheibe, welche eine dünne pigmentirte Lage — Reste der Iris — auf der Rückseite trug, stellte sich der Glaskörper in einer stark prominenten Halbkugel ein und machte eine Abtragung des Prolapses nothwendig, welche zu weiterem allerdings geringfügigem Ausfluss führte. Es wurde nun eine gleich grosse, mit demselben Trepan excidirte Cornealscheibe eines Kaninchens implantirt und durch Conjunctivallappen gedeckt. Die Operation war durch äusserst heftige Anfälle von Erbrechen sehr erheblich gestört, welches auch für mehrere Stunden nach der Operation anhielt. Die Einheilung erfolgte nicht. An den

Rändern der Trepanations-Oeffnung und auf dem vorliegenden Glaskörper machten sich nach Ausstossung des Hornhautlappens die bekannten Veränderungen zur Einleitung des definitiven Verschlusses in günstiger Weise bemerkbar, so dass man eine Heilung mit Erhaltung der nahezu normalen Form des Bulbus erwarten konnte. Gegen Ende der 3. Woche aber stellte sich in Folge äusserer Schädlichkeiten eine langsam und ohne Schmerzen verlaufende Panophthalmitis ein.

Aus dem Misslingen dieses ersten Versuchs zog ich, ob mit Recht, will ich dahin gestellt sein lassen — den Schluss, den ich auch einigen Freunden mittheilte, bevor ich von dem später veröffentlichten gleichlautenden Vorschlage Power's Kenntniss erhielt, dass es zur Sicherung des Erfolges nothwendig oder mindestens räthlich erscheine, ein homologes Gewebe, somit die Cornea eines menschlichen Auges zur Transplantation zu verwenden und vollführte eine derartige Operation im Februar dieses Jahres.

Ein 24jähriges Mädchen war auf beiden Augen durch Blennorrhoe und Keratitis suppurativa erblindet. Links war die Cornea in toto leucomatös, rechts blieb ein schmaler peripherischer Saum zur Ausführung einer Iridektomie. Das linke Auge bot nach Ablauf der Reizungserscheinungen eine leichte Abflachung des Leucoms dar ohne Drucksteigerung bei gutem Lichtschein und richtiger Projection. Nach Trepanation eines circa 7 Mm. grossen Stückes aus dem Leucom, sorgfältigster Excision der erreichbaren Irisfetzen und Entfernung der Linse, neben der etwas Glaskörper vorfiel, wurde einem Knaben der linke cyclitische Bulbus enucleirt, aus der völlig durchsichtigen, etwas atrophischen Cornea ein gleich grosses Stück mit dem Trepan entfernt, in den Defect des Leucoms gelegt und durch einen langen oberen Conjunctival-Lappen, der am unteren Limbus durch Suturen befestigt wurde, fixirt. Der Decklappen, der als Schiene die Lage der neuen Cornea sichern sollte, löste sich schon nach 2 Tagen, es zeigte sich bald darauf der obere Theil der Hornhautscheibe aus dem Leucomring hervorgetreten, und nun zog sich der Rand der kreisförmigen Wunde bald so energisch zusammen, dass die Scheibe, welche bereits in der unteren Hälfte feste

Verbindungen gefunden hatte, abgestossen wurde. Dem entsprechend trübte sich auch die obere Hälfte zuerst, während die untere noch mehrere Tage transparent blieb. Die Oeffnung im Leucom schloss sich nun im Verlauf von etwa 16 Tagen ohne Intercurrenz von Panophthalmitis und hinterliess, wie ich nach Monaten constatiren konnte, einen etwas verkleinerten Bulbus mit leichten Eindrücken der Recti. Der Ciliarkörper ist völlig schmerzlos auf Druck.

In diesem Falle glaube ich die Ursache des Misserfolges darin suchen zu müssen, dass vielleicht in Folge einer brüsken Augenbewegung durch Eruption des Kammerwassers der Corneallappen eine partielle Lageveränderung erlitt und dann den Wundanschluss nicht mehr erreichte. Um einen derartigen Unglücksfall späterhin zu vermeiden, fasste ich den Entschluss, im nächsten Falle eine Kammerfistel anzulegen, welche diesem Uebelstande durch Gestattung des Ausflusses des Kammerwassers für die ersten Tage abhelfen sollte, bis eine solide Verbindung zwischen transplantirter Cornea und Leucom eingeleitet wäre. Auf die weitere Begünstigung der Heilungsbedingungen durch diese Methode werde ich später noch zurückkommen.

Mit diesen geringen Erfahrungen ausgerüstet, ging ich von dem neu gewonnenen Gesichtspunkte aus an die dritte Operation und war so glücklich, soweit man wenigstens nach Einem Erfolg in solchem Falle urtheilen darf, mein der direkten Beobachtung entnommenes und theoretisch begründetes Raisonnement durch die Praxis bestätigt zu sehen.

Dieser dritte von mir operirte Fall ist nunmehr folgender:

Der jetzt 21jährige Patient (Gartz) war vor einigen Jahren durch gonorrhoische Conjunctivitis beiderseits völlig erblindet. Links gestattete ein schmaler Randtheil der Cornea, der sich allmählig wieder aufgehellt hatte, die Anlegung einer Iridectomie, welche vor einem Jahre mit gutem operativen,

aber natürlicherweise nicht völlig befriedigendem optischen Erfolge ausgeführt wurde. Der Patient stellte sich späterhin mehrfach in der Universitäts-Augen-Poliklinik vor und wünschte sehnlichst eine weitere Operation, indem er sich zu jeder bereit erklärte, welche ihm nur einigermassen eine Besserung der Sehschärfe in Aussicht stellen könnte. Als nun im Juni dieses Jahres ein 2½jähriges Mädchen mit Glioma retinae*) des rechten Auges bei völlig intakter Cornea auf unserer Abtheilung aufgenommen wurde, gedachte Herr Prof. Schweigger des Unglücklichen und gab mir die Adresse desselben behufs Ausführung der Keratoplastik auf dem rechten Auge. Nach langem Suchen gelang es mir endlich, den jungen Mann aufzufinden und ihm die Operation zu proponiren, auf welche er sofort mit Freuden einging.

Das rechte Auge des Patienten zeigt bei normaler Grösse ein von vereinzelten Gefässen durchzogenes, an verschiedenen Stellen mit Pigment durchsetztes Leucoma corneae. Gesichtsfeld, Lichtschein und Projection sind völlig untadelhaft, die Tension normal. Auf wiederholte Berührungen des Bulbus mit einer Knopfsonde macht sich nur eine leichte Zunahme in der Füllung der Gefässe des Leucoms, keine Ciliarinjection oder Thränen bemerkbar. Der Bulbus ist selbst auf starken Druck nicht empfindlich. Das Auge erkennt nur Handbewegungen in nächster Nähe.

Am 13. Juni schritt ich zur Operation, die Dank der vorzüglichen Assistenz Seitens der Herren Stabsärzte Dr. Kannenberg, Böhr und Sommerbrodt mit Einschluss der Application des Chloroforms und des Verbandes in circa einer Stunde beendigt war.

Nachdem die Narcose, welche bis zu Ende der Operation eine völlig ruhige blieb, eingeleitet war, umgrenzte ich einen oberen und unteren Conjunctivallappen von 7 Mm. Basis an der Hornhautgrenze durch je 2 verticale Schnitte, welche in der oberen sowohl, wie unteren Uebergangsfalte durch je einen Querschnitt verbunden wurden. Die Lappen wurden von der

*) Es sind mir gewisse Bedenken gegen die Verwendung derartiger Corneae ausgesprochen. Ich glaube aber, dass dieselben ungerechtfertigt sind, da bei Beschränkung des Glioms auf einen Theil der Retina doch unmöglich proliferationsfähige Gliomzellen in die Cornea einwandern können.

unterliegenden Sclerotica abpräparirt, so dass sie von oben resp. unten mit ihrer Epithelfläche über die Cornea gelegt, sich noch zum Theil deckten, somit späterhin die Anlogung von Suturen ermöglichten. Nach Stillung der Blutung klappte ich die Lappen zurück, legte einen Sperrelevateur ein und umschnitt nun durch freihändige Führung eines Trepans mit kreisförmiger Schneide, dessen Höhlung ich zur Verhütung eines zu frühzeitigen Abflusses des Kammerwassers und einer dadurch begünstigten Verletzung der Linse bis auf einen kleinen, der Dicke des Leucoms annähernd entsprechenden Theil durch einen Obturator verschlossen hatte, etwas peripher eine 7 Mm. grosse Scheibe. Nach Entfernung des Trepans zeigte sich noch an einer kleinen Stelle eine Verbindung mit dem Leucom, welche durch eine gekrümmte Irisscheere leicht getrennt wurde. Die entfernte, ungefähr 1 Mm. dicke Scheibe trug auf ihrer Rückseite reichlich pigmentirtes, der Iris entstammendes Gewebe, welches mit dem leucomatösen innigst verwachsen war. Es drängte sich nun in den kreisförmigen Defect die Linse mit einer etwas stärkeren Wölbung vor. Dem Schnittrande entsprechend, betupfte ich die Linsenkapsel mit einer feinen geknöpften Sonde und konnte die völlige Intaktheit derselben konstatiren. Nach Entfernung des Sperrelevateurs wurden die Lider durch einen leicht aufgedrückten Schwamm geschlossen gehalten. Ich machte nun bei dem 2½jährigen Mädchen, welches neben dem Patienten auf demselben Operationsbett liegend bereits chloroformirt war, die Enucleation des rechten Bulbus, trepanirte sofort, die Sorge um die kleine Patientin einem Assistenten überlassend, aus der intakten Cornea, während der Bulbus durch einen Assistenten unter Anwendung leichten Drucks zwischen den Fingerspitzen gehalten wurde, eine gleich grosse Scheibe und legte diese in den Defect des leucomatösen Auges ein, nachdem dasselbe mit einer ¼procentigen Carbolsäurelösung sorgfältigst gereinigt war. Einige Luftblasen wurden durch Streichen leicht entfernt. Es erwies sich nun der Hornhautlappen so fest der vorderen Linsenkapsel anhaftend, dass er selbst bei Anwendung brüsker Gewalt eine Erhebung oder Verschiebung nicht mehr gestattete. Ich schritt nun zur Anlegung der Kammerfistel in der Weise, dass ich im inneren unteren Quadranten mit einer geraden Irisscheere nach Erhebung des Leucomrandes 2 radiäre Schnitte in dem getrübten Gewebe anlegte. Dieselben waren etwa 1¾ Mm. lang

und 1 Mm. von einander entfernt. Den von ihnen eingeschlossenen Zwickel erhob ich mit einer Irispincette und schnitt ihn mit einer feinen Scheere möglichst tief ab. Nachdem ich so wenigstens für die ersten Tage, welche immer die kritischsten sind, für ungehinderten Abfluss des Kammerwassers gesorgt hatte — ein früherer Verschluss des Sicherheitsventils konnte nicht stattfinden, weil die in anderen Fällen derartige Corneallücken sofort oder sehr bald ausfüllende Iris hier völlig in der Narbenbildung aufgegangen war — klappte ich die beiden Conjunctivallappen mit ihrer Epithelfläche über das Operationsgebiet und fixirte dieselben zunächst über der Kuppe der Cornea durch 2 Catgut-Suturen, welche die mittleren Theile der gegeneinander gekehrten Endflächen der Lappen umfassten. Um nun ein Abgleiten der so gebildeten Schiene nach der einen oder anderen Seite zu verhüten, legte ich noch durch die einander entsprechenden Ecken je eine weiter gefasste Sutur, um durch festes Anziehen derselben zu beiden Seiten der Hornhautkuppe eine stärkere Spannung der Conjunctivallappen zu erzielen. Es wurde dadurch der Cornealkrümmung entsprechend auch dem Lappen die analoge Wölbung gesichert. Nach schliesslicher Reinigung des Auges und des Conjunctivalsackes mit ¼procentiger Carbollösung wurde über beide Augen der Verband angelegt und noch während der Narcose dem Patienten eine subcutane Injection von 0,01 Morphium gemacht.

Die Nachbehandlung war eine sehr einfache; sie beschränkte sich ausschliesslich auf zweimaligen Verbandwechsel und leichtes Abwischen der Lider, welchem ich gelegentlich eine Kühlung derselben mit Eiscompressen für etwa 10 Minuten folgen liess. Nach Abnahme des Verbandes war das operirte Auge von dem nicht operirten bei Lidschluss absolut nicht zu unterscheiden, nur am 3. bis 5. Tage liess sich eine geringfügige blasse Schwellung der äusseren Hälfte des oberen Lides wahrnehmen, welche nur der genauesten Beobachtung zugängig war. Dem äusserst geringen Reizzustand entsprechend, hat Patient auch niemals über irgend welche Schmerzen zu klagen gehabt.

Am 4. Tage fand ich beim Verbandwechsel ein lebhaft geröthetes, 2 Mm. breites zungenförmiges Läppchen zwischen den geschlossenen Lidern etwa in der Mitte derselben hervorragen. Ich deutete dasselbe als unteren Conjunctivallappen,

der sich nach Lösung der Suturen nicht wieder in seine ursprüngliche Lage zurückbegeben hatte, sondern wahrscheinlich bei einer unter dem Verbande vorgenommenen Augenbewegung durch die Lidspalte hervorgeschlüpft war. Ich hätte denselben durch Abziehen des unteren Lides wohl leicht reponiren können, nahm jedoch davon Abstand, weil ich Alles vermeiden wollte, welches nur irgendwie die ruhige, sichere Lage des transplantirten Hornhautstückes gefährden könnte und andererseits, weil ich dem prolabirten Läppchen einen günstigen Einfluss auf Drainirung des Conjunctivalsackes zuschrieb, wenn, wie es übrigens niemals beobachtet wurde, die Lider verkleben und dann Thränen und Conjunctivalsecret zurückhalten sollten. So verblieb die Sachlage für die folgenden Tage. Am 8. Tage wagte ich es nun, das obere Lid ein wenig zu lüften. Ich hoffte im günstigsten Falle die transplantirte Scheibe von Gefässen durchzogen vorzufinden, deren Rückbildung mit Klärung des Gewebes ich mir möglich dachte — fand aber zu meiner freudigsten Ueberraschung an der Stelle der Operation in ganzer Ausdehnung derselben einen völlig tadellosen, schwarzen Reflex, wie aus einer normalen Pupille. Kurz nachher schritt ich zur Untersuchung mit focaler Beleuchtung bei Kerzenlicht und konnte mich nun zu meiner grössten Freude von der Einheilung der Cornealscheibe durch primäre Voreinigung im Leucom definitiv und unwiderleglich überzeugen. Das Leucom war kaum stärker vascularisirt, als vor der Operation, ebenso die Conjunctiva bulbi. Die angelegte Fistel war verheilt, das Cornealfenster völlig glatt spiegelnd und tadellos transparent, sich mit scharf gezeichneter Vernarbungslinie gegen das matt grauweisse leucomatöse Gewebe abgrenzend. Die vordere Kammer war gefüllt, die völlig durchsichtige Linse am Ort. Die im Flugo vorgenommene Sehprüfung ergab promptestes Fingerzählen in Meterdistanz. Bei einer zweiten kürzeren Prüfung am 10. Tage las Patient anstandslos grosse Buchstaben und bei der dritten am 14. Tage mittelgrosse Schrift (Schweigger 3,0 in 20 bis 100 Cm.)

Es ist dieses Resultat, welches ich meinen verehrten Chefs, den Herren Prof. Schweigger und Generalarzt Mehlhausen, sowie vielen Anderen zu demonstriren die Ehre hatte, ein solches, wie es meines Wissens von keinem Operateur berichtet worden ist. Ein Auge, welches nur mühsam Hand-

bewegung in nächster Nähe wahrzunehmen im Stande war, besass bis circa 3 Wochen nach dor Operation bei Erhaltung der Accommodation einen solchen Grad von Sehschärfe, dass es bei ungestörtem weiteren Verlauf völlig befähigt gewesen wäre, den Anforderungen, welche gewöhnliche Berufsarten an das Sehvermögen stellen, zu genügen und so seinem Träger den entbehrten Lebenserwerb und Lebensgenuss zurückzugeben.

Leider sollte das Resultat aber nicht oin so glückliches verbleiben. Während der obere Conjunctivallappen auf seinen früheren Sitz sich zurückgezogen und wieder festen Fuss gefasst hatte, blieb der untere an dem unteren Cornealrand frei flottirend hängen und fiel immer wieder gelegentlich zwischen den Lidern vor. Als ich nun im Laufe der 3. Woche dem nicht operirten Auge etwas mehr Freiheit der Bewegung gestattet hatte, bemerkte ich am 20. Tage eine ziemlich lebhafte Injection der Conjunctiva bulbi und des Leucoms, welche, wie erwähnt, während des ganzen Heilungsverlaufs, vom 8. Tage ab, seitdem ich das Auge überhaupt einer Betrachtung unterzog, nicht bestanden hatte. Das Epithel der transplantirten Cornea, welches bis dahin völlig glatt und spiegelnd geblieben war, erschien etwas aufgelockert und wie zerstippt. Am folgenden Tage steigerten sich die Erscheinungen, denen sich sogar eine matte, rauchige Trübung des Parenchyms am Rando der Cornealscheibe hinzugesellte. Schmerzhaftigkeit des Bulbus weder spontan noch auf Druck vorhanden. Da ich die Ursache dieser Störung im unteren Conjunctivallappen vermutheto, welcher durch seine flottirenden Bewegungen und gelegentliches Einklemmen zwischen den Lidern zur Reizung am Bulbus führen musste, so trug ich am 22. diesen geschrumpften, lebhaft vascularisirten Lappen mit der Scheere ab, mir wohl bewusst, dass ich dadurch für kurze Zeit don Reizungszustand noch etwas vermehren würde, ich hoffte aber der stetig wirkenden Noxe gegenüber das Risico eines einmaligen stärkeren Eingriffs zu meinen Gunsten übernehmen zu können. Ich begünstigte die lebhafte Blutung aus der Wunde aufs Möglichsto, von dieser Blutentziehung zugleich eine Heilwirkung auf den sichtlich akut entzündlichon Zustand erhoffend. Der günstige Einfluss des operativen Eingriffs machte sich nun auch bald geltond: Schon am 24. Tago war die Conjunct. bulbi und das Loucom orheblich abgeblasst, das Epithol dos Cornealfensters

wieder fast völlig glatt und lebhaft spiegelnd, die Trübung des Parenchyms war nicht weiter vorgeschritten. Sensibilität ist noch nicht vorhanden. Tension um weniges geringer, als normal. S Fingerzählen in ½ Meter.

Ungefähr 5 Wochen nach der Operation — am Tage der Entlassungdes Patienten — bot das Auge folgenden Status: Bei fehlendem Reizzustand durchziehen vereinzelte breite Gefässe die Conjunctiva zu der früheren Stelle des Defects, besonders zu dem oberen Conjunctivallappen, welcher mit der Basis der Cornea anliegend eine dreieckige Gestalt angenommen hat und nasalwärts 4 Mm. von der Cornea entfernt an seiner Spitze einen kleinen beweglichen Knopf trägt. In der Uebergangsfalte zieht die Conjunctiva straff gespannt auf die Sclera hinüber, ohne dem Patienten bei Bewegungen des Auges ein Gefühl von Spannung zu verursachen. Am unteren Rande der Cornea ist der Stumpf des abgetragenen unteren Conjunctivallappens noch nicht völlig geglättet und ebenfalls noch etwas injicirt. Die transplantirte Hornhautscheibe misst nur noch etwas über 6 Mm., zeigt bei normaler Krümmung intakt glänzendes Epithel und setzt sich mit ganz scharfer, weder eingesunkener noch erhabener Grenze gegen das Leucom ab; nur nach aussen oben besteht eine geringe Unregelmässigkeit. Der peripherische Theil ist bei Tagesbeleuchtung bläulich-weiss, während der etwa 2½ Mm. grosse, nicht scharf abgegrenzte, centrale Theil mattschwarz erscheint. Bei seitlicher Beleuchtung unter Anwendung der Loupe löst sich die Trübung nach dem Centrum abklingend in feine wellige sich unter einander verschlingende, weissliche Linien auf. Durch das Hornhautfenster erkennt man eine wahrscheinlich vom Leucomrande aus vorgeschobene dunkle Schwarte, welche mit scharfem Rande eine ziemlich central gelegene Oeffnung von etwa 2½ Mm. in Form eines Dreiecks mit abgerundeten Winkeln umgrenzt. Nirgends eine Spur von Vascularisation. T = n. Gesichtsfeld intakt. Fingerzählen bis auf 1½ M. (Anmerkung während des Druckes, 15. Octbr. 1878: Der Patient giebt an, dass die Sehschärfe bis vor einigen Wochen noch ganz allmählig zugenommen habe, alsdann aber stationär geblieben sei und bringt letzteres mit seinem Kummer über den zu jener Zeit erfolgten Tod seines Vaters in Verbindung. Die Conjunctiva hat sich den bestehenden Verhältnissen vollkommen accommodirt. Der Leucomring, welcher sich im inneren oberen Sextanten soweit geklärt hat, dass man die anliegende destruirte

Iris hindurchsehen kann, trägt jetzt ohne sonstige Reizerscheinungen ziemlich zahlreiche radiär ziehende, schmale Gefässe, welche am Rande schlingenförmig umbiegen und 3—4 nur mit der Loupe wahrnehmbare Aestchen in die transplantirte Cornea entsenden. Die Scheibe, welche nur nach oben aussen, wie früher, eine geringe Unregelmässigkeit erkennen lässt, misst noch etwas über 6 Mm. Die centrale Oeffnung in der retrocornealen Schwarte ist in Grösse und Gestalt völlig unverändert. Die Sensibilität ist noch nicht wieder hergestellt. Fingerzählen auf 2 M. prompt, mit Gläsern nicht besser. Von gewöhnlichen Buchstaben werden 8,0 (Schweigger), von Buchstaben mit gleich dicken Haar- und Grundstrichen (Wandtafeln) 5,0 in 6 Cm. gelesen.)

Recapitulire ich im Kurzen meinen letzten Fall, so handelte es sich um ein totales Narbenleucom der Cornea. Es gelang mir ohne Verletzung der Linse eine 7 Mm. grosse Scheibe zu excidiren und ein gleich grosses Stück einer durchsichtigen menschlichen Cornea per pr. intentionem einzuheilen. Vom Tage der ersten Untersuchung (8. Tag) bis gegen Ende der 3. Woche war bei völlig reizfreiem Zustande des Bulbus eine relativ vorzügliche Sehschärfe gewonnen (3,0 Schweigger auf eine Distanz von $^1/_5$ — 1 Meter). Da die Heilung gesichert schien, wurde dem Patienten etwas mehr Freiheit gegeben und es stellte sich nun gegen Ende der 3. Woche ein akuter Reizzustand des Auges mit partieller Trübung des Cornealfensters ein, der, wie der ganze Verlauf auf das evidenteste zeigt, auf vom unteren Conjunctivallappen ausgehende Schädlichkeitseinflüsse zurückzuführen ist. Für diesen ätiologischen Connex spricht zunächst, dass die Injection der Conjunctiva und des Leucoms erst eintrat, als das nicht operirte Auge freigegeben wurde und damit bei den gleichzeitig erfolgenden Bewegungen des operirten Auges der untere Conjunctivallappen in Bedrängniss gerieth und fernerhin, dass im unmittelbaren Anschluss an die Beseitigung des letzteren ein sehr schneller Nachlass der Reizerscheinungen constatirt

wurde. Die bereits auf Fingerzählen in $^1/_2$ Meter reducirte Sehschärfe hob sich darnach in einigen Tagen wieder bis auf Fingerzählen in $1^1/_2$ M., und 11 Wochen nach der Operation konnte Patient wieder ganz grosse Buchstaben erkennen. Der in der Randzone des Cornealfensters eingeleitete parenchymatöse Prozess kam somit auch nach Beseitigung der auslösenden Ursache sofort zum Stillstande; dass die Trübung nicht wieder völlig rückgängig wurde, hat nach den alltäglichen Erfahrungen nichts Wunderbares. Uebrigens möchte ich noch, was obige Deduction noch des Weiteren stützen dürfte und die Sonderstellung meines Falles in der Pathologie des Heilungsverlaufes sichert, besonders hervorheben, dass die Art der Hornhauttrübung, welche in meinem Falle eintrat, eine ganz andere ist, als jene, welche v. Hippel gelegentlich längere Zeit nach der Einheilung unter Abstossung des Epithels und Ausbildung von circumscripten Infiltraten auftreten sah; ebensowenig ist es bis gegen Ende des 3. Monats zu irgend einer Gefässentwicklung im Lappen gekommen, wie von anderen Autoren beobachtet worden ist.

Wenn nun auch in diesem Falle noch kein voller Erfolg erzielt worden ist, so bietet er doch immerhin einen wesentlichen Fortschritt gegenüber den bisherigen Erfolgen auf dem Gebiete der Keratoplastik. Er belebt aufs Neue unsere Hoffnung auf definitives Gelingen der Operation, zumal, da für die nach einigen Wochen eingetretene bedeutende Herabminderung der anfangs gewonnenen Sehschärfe ($S = ^1/_3$) die Ursache nicht in den Grundbedingungen der Operation, sondern in nebensächlichen, in Zukunft vermeidbaren Umständen zu suchen ist. Ich möchte demnach im Anschluss an von Hippel die Bitte an die Fachgenossen richten, möglichst vielseitig die Keratoplastik am Menschen auszuführen und alle Fälle, auch die unglücklich verlaufenden

unter genauester Angabe des Operationsverfahrens, des Verlaufes und der Behandlungsmethode zu veröffentlichen. Irgend ein misslungener Fall kann für weitere Ausbildung der Keratoplastik eventuell von fundamentaler Bedeutung werden, wenn es nur der genaueren objectiven Beobachtung gelingt, die Ursache des Misslingens aufzudecken. Abhülfe derselben zu schaffen, ist die Aufgabe weiterer Versuche. Wie alle Autoren, welche sich eingehend mit Keratoplastik beschäftigt und nicht etwa nach Misserfolg beim ersten Versuche von weiteren Abstand genommen haben, lebe ich der sicheren Hoffnung, dass unsere Bemühungen endlich mit Erfolg gekrönt werden. Zu beneiden ist der Glückliche, dem die definitive Lösung des grossartigen Problems gelingt.

Aus den bisherigen Erfahrungen von Power, von Hippel, Schöler, Rosmini u. A. erwachsen uns bereits mannigfache Fragen, die einer eingehenden Discussion wohl werth erscheinen. Einige derselben möchte ich berühren, um meine Ansichten über dieselben den geehrten Fachgenossen unterbreiten zu können.

Um nicht durch zu zahlreiche Misserfolge die Keratoplastik zu discreditiren, bevor sie sich ein definitives Bürgerrecht in der Reihe der klinischen Operationen gesichert hat, möchte ich vorläufig nur die allergünstigsten Fälle der Operation unterzogen wissen. Haben wir für solche Verhältnisse eine Methode gewonnen, welche genügende Garantie für den Erfolg bietet, um allgemeine Aufnahme zu finden, so mag man auch die Indicationen erweitern und auch die ungünstiger liegenden Fälle operativ angreifen, um nun an der Hand der Erfahrung die erforderlichen Modificationen des Verfahrens kennen zu lernen, durch welche wir den von einzelnen Complicationen drohenden Gefahren erfolgreich gegenüber treten können. Als Paradigma eines günstigen Falles möchte ich folgenden Befund bezeichnen: Es sind nach Er-

löschen des Processes, welcher zur Bildung eines totalen Leucoms führte, 6—8 Monate verflossen, somit einigermassen stabile Verhältnisse eingetreten. Der Bulbus bietet keine wesentliche Abweichung in Grösse und Form, vor allem keine pathologische Erhöhung oder Herabsetzung der Tension und zeigt keine Empfindlichkeit des Ciliarkörpers auf Druck. Eine mässige mechanische Irritation des Leucoms, z. B. wiederholte Berührung mit dem Finger löst weder stärkeres Thränen noch prononcirte pericorneale Injection aus, sondern nur eine stärkere Füllung der in der Conjunctiva und dem Leucom ständig gewordenen Gefässverästelungen. Die Cornea ist total oder nahezu total leucomatös getrübt und lässt an mannigfachen z. Th. grösseren Stellen bei seitlicher Beleuchtung reichliche Pigmentirung erkennen, welche den Beweis liefert, dass hinter dem Leucom sich kein oder nur noch sehr wenig relativ normales Irisparenchym befindet. Der Lichtschein ist gut, die richtige Projection erfolgt sicher und ohne Zögern. Weiss man nun z. B. aus der directen Beobachtung des Primärprocesses, dass die Linse erhalten geblieben ist, so bietet das Auge bei ziemlich normaler Füllung der vorderen Kammer für die Keratoplastik so günstige Chancen dar, wie sie sich der Operateur nur wünschen kann und wie ich sie auch in meinem 3. Falle in der That vorfand. Eine unangenehme Complication ist bereits gegeben, wenn die Iris nur an einzelnen Stellen zur Narbenbildung beigetragen hat, an anderen dagegen, wie sich vielleicht bei seitlicher Beleuchtung durch eine weniger getrübte Parthie des Leucoms nachweisen lässt, noch als relativ normales, succulentes blutreiches Gewebe erhalten geblieben ist. Je mehr letzteres der Fall, um so störender ist ihr Einfluss. Die Iris muss nämlich, soweit sie in das Operationsterrain fällt, wo möglich sogar recht weit über dasselbe hinaus entfernt werden. Dies bedingt

zunächst eine die Operation selbst störende Blutung, von der in obigen Fällen gar nicht die Rede ist und führt unter Begünstigung der zurückbleibenden Blutkoagula in Folge der Reaction der restirenden Gewebsfetzen zu iritischer Schwartenbildung, welche möglicherweise einen günstigen operativen Erfolg hinsichtlich des erstrebten Endzwecks der Keratoplastik völlig annulliren könnte. Wie schwierig es ist, in solcher Schwarte selbst unter sonst günstigen Bedingungen durch eine Nachoperation eine bleibende Oeffnung zu erzielen, ist hinreichend bekannt. Diese Uebelstände mit ihren Nachtheilen sind noch grösser, wenn vielleicht die Iris in ihrer Totalität erhalten ist. Da die Ablösung derselben am Ciliarrand eine ziemlich erhebliche Verletzung setzt, wenn auch erfahrungsgemäss dieselbe nicht immer von bedrohlichen Erscheinungen gefolgt ist, so dürfte es sich in solchen Fällen wohl empfehlen, durch zwei Iridectomien, welche in zuträglichem Intervall angelegt werden, in möglichst grosser Ausdehnung die Iris zu entfernen und erst einige Wochen später über dem erzielten Colobom eine partielle Keratoplastik vorzunehmen. Weiterhin können Linsensystem und Glaskörper je nach ihrer Beschaffenheit die Chancen der Operation hinsichtlich der Einheilung des Lappens sowohl wie des mehr weniger günstigen Enderfolges beeinflussen, vielleicht sogar eine Contraindication gegen die Keratoplastik abgeben; es wäre somit wünschenswerth, Untersuchungsmethoden zu kennen, welche uns über das Verhalten dieser Gebilde möglichst genauen Aufschluss verschaffen. Hinsichtlich des ersten Punktes giebt uns v. Hippel einen bemerkenswerthen Wink, indem er angiebt, dass es nach einiger Uebung möglich ist, das Vorhandensein der Linse im Auge durch das Gefühl bei Betastung des vorderen Bulbus-Abschnittes nachzuweisen. Ich bin der Frage experimentell nicht näher getreten, glaube aber,

dass der Nachweis nach dieser Methode wenigstens bei älteren Personen mit differencirtem Kern allerdings möglich ist. Ausserdem liesse sich auch vielleicht bei intelligenten Personen eine cataractöse Trübung der Linse hinter dem Leucom diagnosticiren. Ich denke mir nämlich, dass in solchem Falle eine abwechselnde Beleuchtung mit einer Kerzenflamme, wenn etwa das Licht durch eine stenopäische Oeffnung ausschliesslich auf die Sclera fällt, vom Patienten in einer grösseren Distanz wahrgenommen wird, als wenn dies auf die leucomatöse Cornea geleitet, noch die getrübte Linse durchsetzen muss. Da nun aber sehr dicke Leucome bis zu einem gewissen Grade ähnliche Bedingungen für die Durchgängigkeit der Lichtstrahlen bieten können, so lassen sich, wenn letztere Anomalie sich nicht durch starke Resistenz und geringe Ausbildung der Delle bei leichtem Druck mit einem Sondenknopfe gegen die Kuppe des Leucoms zu erkennen geben sollte, nur eklatante Unterschiede zu diagnostischen Schlüssen nach dieser Richtung verwerthen. Partielle Trübung der Kapsel resp. Substanz der Linse, sowie eine nach Verlust der Linse hinterbliebene Catar. secund. können nicht diagnosticirt werden. Der Nachweis derartiger Zustände ist aber auch nicht absolut nothwendig, da sie als solche die Operation niemals contraindiciren und man bei der Excision des Leucoms immer so langsam und vorsichtig vorgehen muss, als ob eine intakte Linse vorhanden wäre; der Nachweis ist, wenn er gelingt, nur von Belang für die Vorausbestimmung des optischen Erfolges nach gelungener Keratoplastik*). Von grösserer Bedeu-

*) Würde auch eine gewöhnliche totale Cataract sicher diagnosticirt und nach der Trepanation des Leucom vorgefunden, so dürfte die Extraction derselben doch erst einige Monate nach der gelungenen Keratoplastik vorzunehmen sein.

tung wäre es, wenn wir eine Verwachsung der Linse mit dem Leucom sicher diagnosticiren könnten, weil nach der unvermeidlichen Verletzung derselben ihre Evacuation nothwendig wird und, da diese niemals vollständig gelingt, durch die zurückbleibenden aufquellenden Corticalmassen bedenkliche Reizungszustände gesetzt werden, oder, wenn auch dieses nicht eintritt, eine massige Catar. secundaria resultirt. Eine Verwachsung einer Catar. secund. mit dem Leucom, welche sich gelegentlich durch eine stärkere Abflachung des Leucom mit Verkleinerung der Basis desselben markirt, könnte bei sonst günstigen Verhältnissen auch keine Contraindication abgeben. Sie würde bei normaler Beschaffenheit des Glaskörpers immerhin noch ziemlich gute Heilungsbedingungen bieten, sie giebt aber vielleicht eine absolute Contraindication in Verbindung mit einer hochgradigen Verflüssigung des Glaskörpers. In solchen Fällen kommt es nach Anlegung eines Defects im Leucom und der mit der Membr. hyaloidea in directer Berührung stehenden Catar. secund. zu so hochgradigem Effluvium mit Collaps des vorderen Bulbus - Abschnitts, dass eine genaue Adaptation des Wundrandes des zu transplantirenden Hornhautstücks mit dem des Leucoms nach der gewöhnlichen Methode kaum möglich wird. Sollten die Heilungschancen bei dieser Complication sich bei weiteren Versuchen wirklich als sehr gering herausstellen, so dürfte es sich vielleicht empfehlen, beim Verdacht auf Bestehen einer solchen, gegebenen Falls mit der Canüle einer Pravaz'schen Spritze eine Punktion des vorderen Glaskörperabschnitts vorzunehmen, um bei bedeutenderer Entleerung einer dünnen visciden Flüssigkeit von der Operation überhaupt Abstand nehmen zu können. Die Punktion des Glaskörpers kann ja ohne alle Bedenken vorgenommen werden.

Was nun die Allgemeinbedingungen Seitens des zu

Operirenden anbetrifft, so geben natürlich im jugendlichen Alter stehende, kräftige und gesunde Individuen, welche ausserdem genügendes Verständniss für die nach der Operation einzuhaltenden Verhaltungsmassregeln zeigen und dieselben mit eiserner Willenskraft ausführen, bessere Prognose, als andere, welche diese wünschenswerthen Eigenschaften nicht besitzen. Zu junge Kinder sind gar nicht und unzuverlässige, energielose Personen nur mit gewisser Reserve zur Operation zuzulassen.

Die zu transplantirende Cornea hatte ich bei meinem ersten keratoplastischen Versuche beim Menschen einem Thiere (Kaninchen) entnommen, wie es bis dahin üblich war. Da der Versuch fehlschlug, so zog ich daraus den Schluss, dass es zur Sicherung des Erfolges mindestens räthlich erscheine, ein homologes Gewebe, somit menschliche Cornea zur Transplantation zu verwenden. Zu meiner zweiten, Anfangs dieses Jahres ausgeführten Keratoplastik verwandte ich nun die bereits etwas atrophische, aber völlig pellucide Cornea eines cyclitischen Auges, in der Voraussetzung, dass derartiges Cornealgewebe, weil es bereits an eine gewisse Carenz gewöhnt sei, die Vitalität nach der Trennung vom Mutterboden noch länger bewahre, somit zur Einheilung mit Erhaltung der Transparenz noch geeigneter sei, als eine normale Cornea. Obwohl dieser Fall nur aus mechanischen Gründen (Heraushebelung des Lappens) ungünstig verlief, so glaube ich doch jetzt, dass völlig intakte menschliche Cornea das geeignetste Material zur Keratoplastik abgiebt. Es würden somit, seitdem der Ersatz der Enucleation bei Cyclitis nach Verletzungen des Bulbus durch die Neurotomie der Ciliarnerven in Aufnahme gekommen ist, für gewöhnlich nur noch Augen mit intraocularen Tumoren oder solche, welche behufs einer Exstirpation von ausgedehnten retrobulbären Tu-

moren entfernt werden müssen, zur Verwendung bleiben. Weiterhin dürfte es aber, (falls nicht gelegentlich in Hospitälern eine Hornhaut von Schwerverletzten unmittelbar nach dem Tode zur Disposition stände), wohl möglich sein, durch Geld und gute Worte Leute, welche durch intra- oder extraoculare Sehnervenleiden bereits längere Zeit rettungslos erblindet sind, dazu zu bewegen, zu diesem humanen Zwecke uns einen Theil einer Cornea zu überlassen. Bietet sich eine Wahl, so wird natürlich die Cornea kindlicher Individuen wegen der höheren Vitalität der von älteren Personen vorzuziehen sein. Nach den sehr interessanten Beobachtungen von Pflüger, Bert u. A. über die Langlebigkeit der foetalen Gewebe und den geringen Ernährungsbedarf derselben dürfte vielleicht sich die Cornea asphyktisch geborener, unmittelbar post partum verstorbener Neugeborenen ganz besonders empfehlen. Bei Gelegenheit werde ich diese physiologisch begründete Empfehlung direct zu erhärten, eventuell durch Verwendung derartiger Hautstücke zur Schliessung von Defecten, welche bei plastischen Operationen gesetzt werden, wenigstens einigermassen zu stützen versuchen. So lange die Nothwendigkeit der Transplantation menschlicher Hornhaut nicht definitiv erwiesen ist, mag man immerhin, wenn das erforderliche Material mangelt, die Versuche mit Thierhornhäuten fortsetzen, wobei ich zugleich empfehlend hinweisen möchte auf die Verwendung von Früchten grösserer Säugethiere, welche nach erreichter Reife dem Uterus erst entnommen werden, nachdem die Trepanation des Leucoms bereits ausgeführt und Alles zur Einfügung der zu transplantirenden Hornhaut vorbereitet ist.

Ich stimme vollständig mit v. Hippel überein in der Empfehlung, das Leucom in seiner ganzen Dicke, aber nicht in der ganzen Ausdehnung durch durch-

sichtige Hornhaut zu ersetzen. Da in den Fällen, welche überhaupt der Keratoplastik zufallen, das Hornhautgewebe in seiner Totalität durch Narbengewebe ersetzt ist oder wenigstens seine Transparenz verloren hat, so kommen die Vorschläge Dürr's, welcher zur Behebung ständiger Hornhauttrübungen und zur schnellen Schliessung von hartnäckigen ulcerativen Hornhautdefecten eine in Hinsicht auf Fläche und Tiefe partielle Keratoplastik versucht hat, hier gar nicht in Betracht. Das ganze Leucom keratoplastisch zu ersetzen, wie Power und Rosmini es unternommen haben, erscheint mir nicht räthlich. Abgesehen davon, dass ein kleineres Stück Hornhaut, wenigstens nach den Erfahrungen mit Hauttransplantationen, bessere Chancen der Einheilung bietet, als ein grösseres, möchte ich noch hervorheben, dass es nicht einmal wünschenswerth sein kann, selbst wenn die Chancen gleich wären, die ganze leucomatöse Hornhaut durch eine transparente ersetzt zu sehen. Bei totalem Leucoma adhaerens würde alsdann das normaliter durch die Iris gebildete Diaphragma zur Abblendung des seitlich einfallenden Lichtes fehlen; dasselbe wird nothwendigerweise eintreten, wenn die Iris mehr weniger erhalten ist, da sie alsdann bei der Operation doch zur Verhütung von secundären Störungen möglichst vollständig aus dem Auge entfernt werden muss. Ist aber das Leucom nur partiell ersetzt, so sind die optischen Verhältnisse beim Gelingen der Operation entschieden günstiger und wiegen reichlich den geringen Nachtheil auf, welcher durch Verkleinerung des Gesichtsfeldes gesetzt wird. Die totale Keratoplastik etwa in der Voraussetzung vorzunehmen, dass bei einer eintretenden Trübung des Lappens wenigstens ein kleinerer centraler Theil seine Pellucidität bewahren könnte, ist ein unstatthafter Compromiss; wir müssen vielmehr die Heilungs-

bedingungen so günstig zu gestalten suchen, dass wir eine von jeder Störung freie Vereinigung der Wundränder per primam erzielen, bei der nur die schmale, fast lineäre weisse Vernarbungszone das in seinen Ernährungsverhältnissen intakt erhaltene transplantirte Gewebe von dem neuen Mutterboden trennt. Ueber die Frage, in welcher Ausdehnung die partielle Keratoplastik vorzunehmen ist, kann nur die directe Beobachtung nach einem Vergleiche der erzielten Sehschärfe in verschiedenen glücklich verlaufenen Fällen die Entscheidung geben. Es wählte v. Hippel Scheiben von 4—5 Mm., ich solche von 7 Mm.; ich möchte die Grösse zwischen $4^1/_2$ und 7 Mm. als die günstigste ansehen. — Fälle von mässiger staphylomatöser Ausbuchtung des Leucoms (ohne Drucksteigerung im Glaskörper) mögen, da sie für partielle Keratoplastik ungeeignet sind, aber bei sonst günstigen Verhältnissen noch leidliche Heilungsbedingungen bieten können, zu Versuchen einer nahezu totalen Keratoplastik verwendet werden, obwohl ich a priori glaube, dass letztere nur geringe Hoffnung giebt quoad Erhaltung der Transparenz. Ich würde es aber selbst in solchen Fällen für rathsam halten, mindestens 1 Mm. vom Limbus entfernt zu bleiben. Die von Power*) empfohlene Methode, die ganze Cornea mit einem 3 — 4 Mm. breiten Conjunctivalsaume zu transplantiren, somit das Operationsterrain nahe dem Scleralborde zu verlegen, giebt mir, wenngleich es einmal gelungen ist, eine Anheilung einer menschlichen Cornea (ohne Erhaltung der Transparenz und mit nachfolgender Schrumpfung) zu erzielen, zu verschiedenen erheblichen, allerdings nur theoretischen Bedenken Anlass. Bei dieser Operationsmethode kann nämlich wegen der cylindrischen

*) Hirschberg's Centralblatt 1877.

Gestalt des Wundcanals bei der Trepanation eine Verletzung des Ciliarkörpers wohl nur durch die geschickteste Technik des Operateurs vermieden werden; ausserdem begünstigt die Anlegung eines Defectes, welcher nahezu einem Viertel der Bulbuskapsel gleichkommt, zumal Power, wie es auch bei seiner Methode erforderlich erscheint, Iris und Linse entfernt wissen will, eine so bedeutende Entleerung eines selbst relativ normalen Glaskörpers, dass unter ungünstigeren Umständen sogar die Existenz des Auges bereits durch diesen Akt der Operation gefährdet erscheint. Wegen des Nachlasses in der Spannung der Bulbushüllen wird sich fernerhin die angelegte Oeffnung voraussichtlich so verkleinern, dass sie zur Aufnahme der mit demselben Trepan excidirten, zu transplantirenden Cornea nicht mehr genügt, somit einen genauen Anschluss der Wundränder nicht zu Stande bringen lässt. Sollten aber auch im günstigsten Falle solche Ereignisse nicht eintreten, so dürfte noch späterhin selbst nach gelungener Einheilung der Cornea wegen der unvermeidlichen Reizung des Ciliarkörpers weitere deletäre Processe von dieser Seite her in ziemlich sicherer Aussicht stehen. Rosmini, der ebenfalls wie Power eine ganze Cornea mit Conjunctivalring überpflanzen will, vermeidet zwar die hauptsächlichsten Uebelstände der Power'schen Methode dadurch, dass er nicht das ganze Leucom, sondern nur einen kleineren centralen Theil behufs Darstellung einer künstlichen Pupille entfernt und die neue Hornhaut auf dem wund gemachten Limbus zur Anheilung zu bringen sucht. Diese Methode, welche eine gewisse Analogie mit der von Dieffenbach proponirten nicht verkennen lässt, scheint mir aber, selbst wenn die Cornea mit Erhaltung ihrer Durchsichtigkeit wirklich anheilen sollte, gar keine Chancen für Erzielung eines dauernden Re-

sultates zu bieten. Es wird sich nämlich zweifellos die Oeffnung im Leucom wieder schliessen müssen, da es zu einer lippenförmigen Umsäumung des Wundrandes mit Erhaltung der Oeffnung nicht kommen kann.

Soll man nun die partielle Keratoplastik, welche ich sonach befürworte, peripher oder central vornehmen? In meinem 3. Falle transplantirte ich die 7 Mm. grosse Scheibe etwas peripher, weil ich mir auf diese Weise die Ernährungs - Verhältnisse günstiger dachte. Diese Ansicht ist aber nicht stichhaltig. Erachtet man nämlich bei excentrischer Lage die Ernährungsverhältnisse für die dem Limbus angrenzende Hälfte des Lappens für günstiger, so darf man sich nicht verhehlen, dass dieselben alsdann für die andere, auf weite Strecken hin nur an Narbengewebe angrenzende um so ungünstiger ausfallen müssen. Dieses verhindert aber nicht, wie wir sahen, die prima intentio: in Folge des operativen Eingriffes wird es immer für die ersten Tage zu einer genügenden Füllung der leucomatösen Gefässbahnen kommen, um dem transplantirten Gewebe das erforderliche Ernährungsmaterial zuzuführen. Ich würde deshalb in Zukunft, besonders auch noch in Hinsicht auf die optischen Verhältnisse, im Allgemeinen eine centrale Lage wählen, eine peripherische nur dann, wenn man dadurch etwa partiell erhaltenem Irisgewebe aus dem Wege gehen könnte.

Es ist jetzt wohl allgemein die Ansicht durchgedrungen, dass die Beschaffung eines dem im Leucom angelegten Defecte genau entsprechenden Cornealstückes nur durch einen Trepan möglich ist. Die Krone desselben soll aber nicht, wie bei dem von Matthieu gefertigten, aus 3 schneidenden Zungen bestehen, welche durch 3 schmale Einschnitte im Cylindermantel gebildet sind. Ein solches Instrument giebt keine reine Schnittwunden, bei der Wundbildung wohl die erste Bedin-

gung, sondern stark gequetschte, gerissene Wunden. Auch nach Einfügung einer cylindrischen Schneide analog dem Heurteloup'schen Cyliuder, fand ich das Instrument noch unbrauchbar, weil, wie auch v. Hippel angiebt, die Feder zu schwach ist. Ich liess mir nun vom Instrumentenmacher Wurach einen anderen Trepan anfertigen mit cylindrischer Schneide und stärkerer Feder. Derselbe hat mich aber bei Versuchen an Thieren keineswegs befriedigt: bei zu leichtem Drucke gegen die Cornea wird dieselbe nirgends in ihrer ganzen Dicke durchschnitten, und bei zu starkem andererseits verletzt die Krone nothwendigerweise die Linsenkapsel. Den weiteren Fehler, welchen die nach Matthieu'schem System die Rotation des Cylinders vermittelnde Feder zeigt, nämlich den erheblichen Rückstoss beim Losschnellen nach oben, hat v. Hippel sehr glücklich dadurch beseitigt, dass er eine senkrecht zur Achse des Cylinders wirkende Uhrfeder in Anwendung zieht. Ich werde aber auch von diesem erheblich verbesserten v. Hippel'schen Trepan keinen Gebrauch machen, weil ich, wenn schon bei allen chirurgischen Operationen, so erst recht auf diesem so heiklen Gebiete, mehr meiner eigenen Hand als mechanisch, selbstständig wirkenden Instrumenten vertraue. Je einfacher das Instrument, je genauer ich in jedem Augenblicke die Arbeitsleistung desselben dirigiren und modificiren kann, um so sicherer fühle ich mich bei der Operation. Ich habe mir deshalb vom Instrumentenmacher Wurach*) folgenden Corneal-Trepan in zwei Grössen anfertigen lassen: der schneidende Cylinder hat einen Durchmesser von 5 resp. 7 Mm. und ist, um nach

*) R. Wurach, vormals Birk sen., C. Berlin, Neue Promenade Nr. 4 liefert das Trepanbesteck zu 20 Mark.

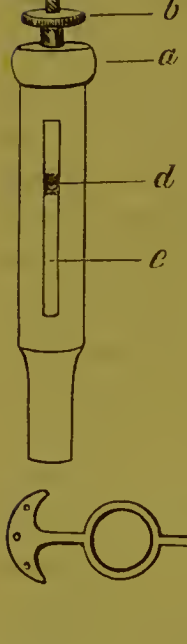

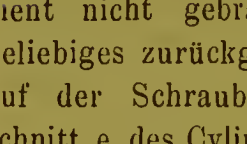

Benutzung weiteres Anschleifen zu gestatten, etwa $1^1/_2$ Cm. lang. Von da ab verdickt sich das Instrument, um durch eine gewisse Schwere eine sichere Handhabung zu gestatten, und endet oben mit einer Schraube, auf welcher die Kappe a mit dem in derselben drehbar verbundenen Köpfchen b befestigt wird. Dieses besitzt in seiner Achse einen Schraubengang mit der Schraubenstange c, welche unten einen dicht schliessenden Obturator trägt. Letzterer kann nun durch Drehungen des Köpfchens b nach unten bis über die Schneide des Cylinders nach aussen geschoben, (zum Schutz der Schneide, wenn das Instrument nicht gebraucht wird) und andererseits um ein beliebiges zurückgezogen werden. Der Zahn d, welcher auf der Schraubenstange befestigt, sich in dem Ausschnitt e des Cylindermantels bewegt, verhindert hierbei einfache Rotation des Obturators ohne Hebung oder Senkung. Letzterer ist an seiner unteren Fläche entsprechend der Krümmung der Cornea hohl geschliffen und wird vor Anwendung des Trepans um ca. $1^1/_2$ Mm. von dem schneidenden Rande zurückgeschraubt. Der Zweck desselben ist, nach partieller Durchschneidung des Leucoms den völligen Abfluss des Kammerwassers und ein Andrängen der Linse etc. gegen die hintere Cornealfläche zu verhüten. Soll das Instrument gereinigt werden, so wird die Kappe a abgeschraubt und der Obturator nach oben herausgezogen. Der Trepan wird bei der Excision der Hornhautscheibe unter gleichmässigem Drucke gegen die Cornea von den Fingern der rechten Hand gedreht, während die der linken Hand

die Fixirung des Cylinders und des Auges übernehmen. Eine wesentliche Erleichterung dieser Encheirese wird durch die von mir angegebene Trepanmutter geboten, weil sie weniger das Operationsterrain verdeckt und Bulbus und Trepan sicherer fixirt. Dieselbe besteht aus einem schmalen, etwa 3 Mm. hohen, unbiegsamen Metallring, der den eingeschobenen Trepan genau umschliesst, ohne bei Drehungen desselben eine störende Reibung zu verursachen, und aus 2 seitlichen Ansätzen, welche nahe dem Ringe sehr schmal sind, somit das Operationsterrain genügend übersehen lassen und nach dem freien Ende in eine breite Platte mit 3 kurzen Stacheln auf beiden Flächen auslaufen. Vor der Anwendung des Instruments giebt man den Ansatzstücken, welche biegsam sind, eine solche Krümmung, dass, wenn der Ring der Cornea aufgelegt wird, die Stacheln der Endplatten die Conjunctiva berühren. Letztere werden alsdann durch Daumen und Zeigefinger der linken Hand gegen den Bulbus angedrückt. Die 3 Stacheln auf der oberen Fläche der Platten verhindern ein Abgleiten der Finger, während durch die an der unteren Fläche, welche in Folge des Druckes in die oberflächlichen Lagen der Sclera einschlagen, sowohl das Auge selbst fixirt, als auch die unverrückbare Lage des Ringes auf der Cornea an der erwählten Trepanationsstelle garantirt wird.

Das punctum saliens der Keratoplastik ist die Frage, in welcher Weise wir die günstigsten Ernährungsbedingungen für den zu transplantirenden Lappen schaffen können. Abgesehen von der Vermeidung stärkerer Quetschung der Wundränder und der Fürsorge für möglichste Congruenz derselben — diesen Anforderungen wird durch die Anwendung des Trepans in völlig zufriedenstellender Weise Genüge geleistet — muss noch die unverrückbare Lage des Hornhautstückes im Leu-

comring von uns definitiv sichergestellt werden. Bei Kaninchenversuchen erweist sich die von Power angegebene Methode — Annähung der Nickhaut am Canthus externus und Verschluss der Lider durch 2—3 Suturen — als eine vorzügliche. Durch die starke Spannung der Nickhaut, welche zugleich excursive Bewegungen des Auges verhindert, ist ein Heraustreten des Lappens aus dem Cornealring kaum möglich und wird, wenn es in Ausnahmefällen wirklich einmal eintreten sollte, ohne Schädigung des Endeffectes nur an einer ganz kleinen Stelle in Form einer sofort sich redressirenden Lüftung statthaben können. Die Nickhaut des Kaninchens ist um so zuverlässiger in der Fixationswirkung, als man bei ihrer derben Consistenz ein zu rasches Durchschneiden der Suturen nicht zu befürchten braucht. Da uns dieses vorzügliche Hülfsmittel beim Menschen nicht zu Gebote steht, so suchte ich zunächst die Momente zu eruiren, welche die ruhige und ungestörte Lage und vielleicht auch anderweit die Ernährung des Lappens gefährden, um alsdann möglichst zuverlässige Vorbauungsmassregeln gegen die störenden Einflüsse derselben zu treffen. Dieffenbach führte seine Misserfolge bei den Thierversuchen auf das Kammerwasser zurück und zwar auf eine chemische Wirkung desselben, wie sich wenigstens aus seinem Vergleiche der Heilungsbedingungen der keratoplastischen Wunde mit denen einer stetig mit Urin bespülten entnehmen lässt. Diese Ansicht ist unhaltbar. Es steht uns bekanntlich ausser dem Blutserum und einer $^1/_2\,\%$ Chlornatriumlösung kaum eine Flüssigkeit zu Gebote, welche die Vitalität der lebenden thierischen Gewebe so wenig alterirt, als gerade das Kammerwasser. Das Kammerwasser übt allerdings meiner Ansicht nach bei der Keratoplastik einen höchst nachtheiligen Einfluss aus, aber nur in rein

mechanischer Weise durch den Druck, welchen dasselbe auf die Rückfläche der transplantirten Hornhaut verursacht. Derselbe begünstigt zunächst eine Lageveränderung des Lappens und verzögert ferner, worauf ich späterhin noch zurückkommen werde, in höchst unliebsamer Weise die Einleitung einer genügenden Ernährung des transplantirten Gewebes. Was den ersten Punkt anbetrifft, so kann nämlich sehr leicht eine partielle Verschiebung des Lappens durch Eruption des neu secernirten Kammerwassers veranlasst werden, entweder sehr bald nach der Operation bereits unter dem normalen Druck oder auch noch viele Stunden nach bereits eingeleiteter provisorischer Verkittung der Wundränder unter plötzlicher Erhöhung desselben, wie sie durch forcirte Augenbewegungen, heftiges Würgen und Erbrechen etc. ausgelöst werden kann. Nach v. Hippel soll freilich nach wenigen Minuten bereits eine so solide Verklebung der juxtapponirten Wundränder eingeleitet sein, dass sie dem Kammerwasserdruck Widerstand zu leisten im Stande ist. Nach den Erfahrungen bei sonstigen Operationen mit ausgedehnter Continuitätstrennung der Cornea hat diese Angabe jedoch nicht unbedingte Gültigkeit. Nicht so selten bleibt z. B. nach Cataractextractionen mit v. Graefe'schem Linearschnitt für mehrere Tage die vordere Kammer leer, ebenso sieht man gelegentlich für mehrere Tage eine normale Füllung mit Leere der vorderen Kammer wechseln, Erscheinungen, welche doch nur dadurch erklärt werden können, dass selbst unter diesen günstigen Verhältnissen, unter denen der Kammerdruck zunächst die untere Wundlippe des immerhin etwas schräge ziehenden Wundcanals gegen die obere andrücken muss und erst bei einer weiteren Steigerung zur Sprengung führen kann, die Adhaesion der Wundränder durch einfache Verkle-

bung nicht immer den Druck des Kammerwassers überwiegt.

Wenn nun auch diese Störung für eine Wunde, deren Ränder sich nach der Lüftung wieder genau aneinanderschmiegen, für die definitive Heilung ziemlich irrelevant ist, so ist die Sachlage doch für unsere Art der Keratoplastik eine wesentlich andere. Zunächst findet hier bei der grossen Fläche des Lappens und der cylindrischen Gestalt des Wundcanals der Kammerdruck hinsichtlich der Lüftung der Scheibe günstigere Angriffspunkte, so dass es noch leichter, wie im obengenannten Falle zu einer Eruption des Kammerwassers kommen kann. Tritt nun ferner ein derartiges Ereigniss, vielleicht sogar unter plötzlicher bedeutender Druckerhöhung durch eine forcirte Augenbewegung, ein, bevor zum grössten Theil eine solidere Verbindung stattgefunden hat, so kann dadurch die transplantirte Scheibe in ziemlich grosser Ausdehnung aus dem Leucomringe hervorgehoben werden. Es wird nun bei den wesentlich anderen Verhältnissen als bei der oben exemplificirten Cataractextraction leicht dadurch zu einer dauernden uncorrigirbaren Lageveränderung des Hornhautlappens kommen, dass in Folge des dem Kammerwasserabfluss folgenden Collapses der angrenzenden Leucomparthie der einmal herausgehebelte Theil der Cornea in dieser schiefen Stellung fixirt erhalten und nun allmählig durch Einleitung eines narbigen Verschlusses der Trepanationsöffnung die Scheibe gänzlich ausgestossen wird. Dass auch gelegentlich nach partieller Lüftung des Lappens wieder eine normale Reposition erfolgen kann, gebe ich gerne zu und wird auch durch die Fälle, bei denen eine Einheilung erfolgte, ohne dass besondere Vorsichtsmassregeln gegen Lageveränderungen des Lappens getroffen waren, hinreichend erwiesen. Dass aber ein solches missliches

Ereigniss vorkommen kann und selbst unter sonst günstigen Umständen vorkommt, lehrt in überzeugender Weise mein 2. Fall, der eine höchst verständige und sehr ruhige jugendliche Patientin betraf. Diesem Schädlichkeitsmomente kann entgegengetreten werden durch einen gleichmässigen Gegendruck, der von aussen auf Leucom und Cornealscheibe continuirlich erhalten wird, bis sichere Vereinigung erfolgt ist, oder durch Beseitigung des Kammerdrucks für die erforderliche Zeitperiode. Da ich in Hinsicht auf den ersten Punkt dem über die Lider angelegten Verbande, der ausserdem noch 2 Mal täglich gewechselt werden muss, nicht die genügende Wirkung zutraute und ich die Anlegung von Suturen nur als allerletztes Auskunftsmittel, worauf später noch recurrirt wird, angewandt wissen will, so nahm ich meine Zuflucht zu der Schöler'schen Methode, zur Deckung mit Conjunctivallappen. Aus meinen beiden ersten Fällen kann ich über die Leistungsfähigkeit dieses Verfahrens keinen Schluss ziehen, da ich die Lappen — es waren dies meine ersten Versuche derart — zu schmal (3 resp. 5 Mm.) angelegt hatte. Verwendet man aber einen oberen und unteren Conjunctivallappen von etwa 7 Mm. Breite und Länge, die über das Operationsgebiet gelegt, im horizontalen Meridian durch 4 Suturen entsprechend der Krümmung der Cornea in ziemlich straffer Spannung vereinigt werden, so erhält man eine ganz tadellose Schienung des transplantirten Stückes, welche für 2—3 Tage, da sie den Bewegungen des Bulbus folgt, unter Beihülfe des Lidschlusses und Verbandes Alles leistet, was man von der steten Erhaltung eines Gegendrucks von aussen erwarten kann. Gegen die Verwendbarkeit dieser Methode könnte man theoretisch einwenden, dass die ziemlich erhebliche Verletzung durch unmittelbar anschliessende entzündliche Störun-

gen oder durch die Beschränkung der Nahrungszufuhr zum Leucom die Einheilung des transplantirten Stückes zu verhindern im Stande sei. Die Erfahrung zeigt jedoch, dass die primäre Reaction keineswegs bedrohlich ist, und dass die Cornea selbst mit Erhaltung der Transparenz einheilen kann. Ich würde deshalb von diesem Gesichtspunkte aus gar kein Bedenken tragen, die Schöler'schen Decklappen, wenn ich eine derartige Schienung wieder für nöthig halten sollte, zu verwenden. Bedenklicher sind aber die Störungen, welche im 3. Falle vom unteren Conjunctivallappen ausgelöst wurden und das Resultat erheblich herabgesetzt haben, ja dasselbe vielleicht vernichtet hätten, wenn ich nicht sofort nach Erkenntniss der drohenden Gefahr operativ eingeschritten wäre. Ich hätte allerdings gleich, nachdem ich den Vorfall des unteren Conjunctivallappens zwischen den Lidern bemerkt hatte, denselben reponiren sollen. Die Gründe, welche mich damals davon Abstand nehmen liessen, sind jetzt für mich nicht mehr stichhaltig. Es hinterbleiben aber auch nach glattem Verlaufe noch länger dauernde Reizungszustände, welche vielleicht nicht ganz unbedenklich sind. Die nach 2 bis 3 Tagen sich retrahirenden Conjunctivallappen füllen naturgemäss nicht mehr den ursprünglichen Defect aus, sie nehmen meist eine etwas irreguläre Gestalt an und zeigen, besonders an dem freien Rande nicht selten Granulationsknöpfe, welche bei Augenbewegungen in geringem Grade ähnliche Störungen auslösen können, wie der geschrumpfte untere Conjunctivallappen im 3. Fall. Die Schliessung des noch zu ersetzenden Defectes im Schleimhautüberzuge der Sclera unterhält den Reizungszustand ebenfalls, so dankbar sich die Conjunctiva auch im allgemeinen bei plastischem Ersatz von einfachen, operativ gesetzten Defecten erweist. Aus diesen Grün-

den möchte ich für die nächsten Versuche von den Decklappen Abstand nehmen; ich glaube das um so eher thun zu können, als ich die gesicherte Lage des Hornhautstückes besser als durch Contrebalancirung des Kammerdruckes von aussen erreichen kann dadurch, dass ich für die erste Zeit nach der Operation die Wiederherstellung der vorderen Kammer verhindere und somit einen auf die Hinterfläche der Cornealscheibe wirkenden Druck überhaupt nicht zu Stande kommen lasse. Diesen Zweck erreiche ich durch Anlegung eines Defectes im Leucom, somit durch eine Kammerfistel, welche dem stetig secernirten Kammerwasser für eine gewisse Zeit freien Ausgang gestattet. Ist nun die Linse vorhanden oder wenigstens normaler Glaskörper, so ist alsdann die eingefügte Cornealscheibe, indem sie einerseits durch den Luftdruck gegen die Unterlage angepresst resp. durch Flächenadhaesion mit derselben in Verbindung erhalten, andererseits durch den Rand des Leucoms eingeklemmt wird, auf das Vorzüglichste gebettet. Unter diesen Verhältnissen halte ich nun den durch die Lider und den applicirten Verband erzielten gleichmässigen Druck für völlig ausreichend, eine Verschiebung des Lappens selbst durch brüske, vielleicht nur im Traume oder im Stadium des Erwachens, unbeabsichtigt ausgeführte Augenbewegungen erfolgreich zu verhüten. Nach dieser Richtung leistet uns somit die Kammerfistel bereits einen wesentlichen Dienst, sie scheint mir aber eine weitere Bedeutung dadurch zu gewinnen, dass sie der transplantirten Hornhaut viel günstigere Ernährungsbedingungen, somit für Einheilung mit Erhaltung der Transparenz bessere Chancen bietet, als sie bei den bisherigen Operationsmethoden gegeben waren. Für die ersten Stunden nach der Operation muss die Ernährung des transplantirten Gewebes auf dem Wege der En- und Exosmose durch die amorphe, die Wund-

ränder verbindende Kittmasse erfolgen. Erst allmählig wird eine Verbindung hergestellt zwischen den präformirten Ernährungsbahnen der Hornhautscheibe mit denen des Leucoms. Da nun nach v. Hippel bereits nach wenigen Minuten eine Verklebung der Wundränder eintritt und somit, nach der v. Hippel'schen Operationsmethode, wenn nicht etwa ein sehr erheblicher Glaskörperverlust stattgefunden hat, die vordere Kammer sich sehr bald in normaler Weise füllt, so muss jener schwierige Vorgang, der ausserdem möglichst bald beendet sein muss, um eine Erhaltung der Transparenz erhoffen zu lassen, unter dem vollen Kammerdruck vor sich gehen. Nach Anlegung der Kammerfistel sind die Verhältnisse ausserordentlich viel günstiger. Sind sie doch dieselben, welche wir künstlich zu setzen bestrebt sind, wenn es sich darum handelt, bei schweren fortschreitenden ulcerösen Hornhautprocessen das noch erhaltene Gewebe unter die günstigsten Ernährungbedingungen zu setzen, welche dasselbe befähigen, durch energische, zuweilen mit lebhafter Vascularisation einhergehende Reaction den deletären Process einzudämmen. Die Anwendung des Pilocarpin und Eserin, die einfache Punction der vorderen Kammer, die Iridectomie, die Spaltung des Geschwürsgrundes, eventuell mit wiederholten Eröffnungen des Schnitts sind in steigender Scala die Behandlungsmethoden, welche bei derartigen Leiden durch Herabsetzung resp. länger dauernde Beseitigung des Kammerdruckes Vorzügliches leisten. Denselben günstigen Einfluss nehme ich bei der Keratoplastik für die Anlegung der Kammerfistel in Anspruch, welche mindestens für 2 — 3 Tage, wenn gegebenen Falls bei der Operation vorfallende Irisparthien nach Vorschrift möglichst vollständig entfernt waren, eine Wiederherstellung der vorderen Kammer verhindert. Eine Vascularisation des transplantirten Stücks, welche ich mit

v. Hippel für die Einheilung mit Transparenz keineswegs als günstig ansehen würde, brauchen wir hier nicht zu fürchten, da dem operativen Eingriff bei normalen Fällen der Keratoplastik keine weitere Reaction folgt, als sie zur Einheilung des Ersatzstückes erforderlich ist.

Am empfehlenswerthesten würde es sein, die Kammerfistel durch Excision eines rundlichen oder eckigen Stückes aus dem Leucom in einem von der Operationsstelle möglichst weit entfernten Gebiete anzulegen. Da aber die Ausführung dieses Gedankens nach der Aufhebung der vorderen Kammer durch die Trepanation auf unüberwindliche Schwierigkeiten stösst, so lege ich die Fistel in der Weise an, dass ich vom Rande des Leucoms aus ein etwa 1 □Mm. messendes Stück aus dem getrübten Gewebe excidire. In meinem Falle führte ich dies aus, nachdem die Cornealscheibe bereits in den Defect eingelegt war, wobei ich übrigens auf gar keine Schwierigkeiten stiess; jetzt würde ich aber natürlicherweise der Trepanation sofort die Excision des kleinen viereckigen Stückes aus dem Leucom nachfolgen lassen. A priori liesse sich gegen diese Art der Kammerfistel einwenden, dass es späterhin nach Heilung derselben durch das schrumpfende Narbengewebe zu einer Krümmungsanomalie der Cornea kommen müsste. Ich glaube nicht, dass bei der Kleinheit des excidirten Stückes, zumal auch die transplantirte Hornhautscheibe etwas schrumpft, ein derartiger Nachtheil in störender Weise zu Tage treten wird. Ich kann wenigstens anführen, dass in meinem Falle ein solcher sich praktisch nicht bemerkbar gemacht hat; sollte aber auch ein solches Ereigniss gelegentlich in geringem Grade zur Beobachtung gelangen, so kann dieser kleine Nachtheil gar nicht in Betracht kommen gegenüber dem grossen Vortheile, welcher uns nach Anlegung der Fistel durch die ge-

sicherte Lage und die günstigeren Ernährungsbedingungen des transplantirten Hornhautstückes erwächst. Ich glaube zuversichtlich, dass in meinem letzten Falle die Erhaltung der Transparenz hauptsächlich diesen Momenten zu verdanken ist und würde mich freuen, wenn einzelne Fachgenossen diese Modification des Operationsverfahrens ebenfalls versuchen möchten.

Da ich den günstigen Einfluss der Kammerfistel auf den Heilungsverlauf nur darin begründet finde, dass sie einen nachtheiligen Druck des neu secernirten Kammerwassers auf die Hinterfläche des transplantirten Hornhautstückes verhütet, so ist die Indication zur Anlegung derselben nur dann gegeben, wenn die Linse resp. normaler Glaskörper nach der Trepanation des Leucoms vorgefunden wird. Hat aber ein erhebliches Effluvium verflüssigten Glaskörpers stattgefunden, etwa in dem Grade, dass der Leucomring, eventuell mit einem angrenzenden Theile der Sclera, unregelmässig napfförmig eingesunken ist, so kann natürlich von Anlegung einer Kammerfistel nicht die Rede sein. Solchen desperaten Zuständen ist v. Hippel mehrfach begegnet, wie er denn überhaupt meist an Fällen mit schweren Complicationen operirt hat, was daraus hervorgeht, dass er nur einmal unter 8 Fällen die Linse noch im Auge vorfand und selbst den Befund eines normalen Glaskörpers als Ausnahme registrirt. In einem Falle obiger Art fiel die eingelegte Hundehornhaut nach Entfernung des Sperrelevateurs in den Glaskörper und es musste eine andere Scheibe eingesetzt werden, welche glücklich anheilte. In einem anderen breitete v. Hippel*), da die Mitte des Leucoms trichterförmig nach hinten einsank, wobei sich die Wundöffnung erheblich verkleinerte, die 4 Mm. grosse Hornhautscheibe in der Tiefe des Trichters glatt

*) Archiv XXIV. 2., S. 248.

aus in der Erwartung, dass ihre Ränder mit der Oberfläche des Leucoms in der Nähe der Wunde verlöthen, mit zunehmender Füllung des Bulbus aber vielleicht allmählig den Leucomwundrändern sich nähern und schliesslich doch noch mit diesen fest verwachsen würden. Dass selbst hier der Lappen sich allmählig in den Defect des Leucoms einlegte und, sogar mit Erhaltung einer gewissen Transparenz für 3 Wochen, definitiv einheilte, zeigt uns, was die Natur selbst unter den denkbar ungünstigsten Verhältnissen noch zu leisten im Stande ist. In einem ähnlich gelegenen Falle würde ich es anfangs vielleicht versuchen, ob es nicht möglich sein würde, nach Erhebung des Leucomrandes mit scharfen Häkchen die Scheibe in den Defect einzuschieben, um auf diese Weise, etwa wie durch den Schlussstein eines Gewölbes, einen erneuten Collaps zu verhindern. Da aber wohl meistens auch so eine grosse Gefahr bestehen bleibt, dass die Scheibe in den Glaskörperraum fällt, oder späterhin herausgeschoben wird, so würde ich doch wohl gleich von vornherein an zwei gegenüberliegenden Stellen die Cornealscheibe durch je eine Sutur an den Leucomrand befestigen, um wenigstens partiell einen dauernden, genauen Anschluss der Wundränder mit Gewissheit zu erzielen. Ob es so gelingen dürfte, eine Einheilung mit Erhaltung der Durchsichtigkeit zu erzielen, muss die Erfahrung lehren. Bedenklich ist zunächst die Quetschung des Gewebes, welche die Durchführung der Suturen durch die starre und feste Hornhaut immer setzen muss; als eine weitere Schädlichkeit tritt, wenn man nach dem Vorschlage Power's feinste Seide oder Menschenhaar verwendet, die beständige Reizung hinzu, welche das fremdartige Material auf das Hornhautgewebe ausübt, abgesehen davon, dass auch die nothwendig werdende Entfernung derartiger Suturen gewisse Unannehmlichkeiten bereitet. Um wenigstens den

zwei letzten Uebelständen aus dem Wege zu gehen, würde ich zur Anlegung der Suturen feinste Catgutfäden dem oben erwähnten Material vorziehen.

Im Anschluss an diese Erörterungen erlaube ich mir das Operationsverfahren, welches ich nach den bisherigen Erfahrungen für das beste halte, zu schildern und über die Nachbehandlung einige Worte anzufügen.

Der Patient darf, nachdem er am Tage vor der Operation ein mildes Laxans erhalten hat, mehrere Stunden vor der Operation keine Nahrung zu sich nehmen. Zur weiteren Verhütung von Erbrechen und bei Personen mit Reizungszuständen der Luftwege zur Verhütung des Hustens wird $^1/_2$ Stunde vor der Operation eine Morphiuminjection von 0,01 bis 0,02 applicirt. Nach Einleitung einer tiefen Chloroform-Narcose, welche während der ganzen Operation zu unterhalten ist, wird der Sperrelevateur eingelegt und die Trepanmutter nach sicherer Application derselben der Art, dass die freie Oeffnung des Ringes dem centralen, in Ausnahmefällen dem günstiger erachteten peripheren Theile des Leucoms entspricht und die Flügel nasal- und temporalwärts von der Cornea liegen, in dieser Lage durch Daumen und Zeigefinger der linken Hand fixirt. Alsdann wird der Trepan, nachdem der Obturator entsprechend der Dicke des Leucoms genügend zurückgeschraubt ist, in den Führungsring vertical zur Cornea eingefügt und nun durch Daumen und Mittelfinger der rechten Hand in etwas mehr als $^1/_4$ Kreise hin und her gedreht, während der Zeigefinger, oben auf dem Ende der Obturatorschraube ruhend, die Sorge für die Erhaltung der Achse des Instruments in der ursprünglichen Richtung übernimmt. Ist etwa die halbe Dicke des Leucoms durchschnitten, so entferne ich Trepan und Trepanmutter und vollende jetzt, nachdem ich den Trepan in die kreisförmige Rinne wieder eingesetzt habe, den Schnitt, wäh-

rend der Bulbus nun durch Daumen und Zeigefinger der linken Hand fixirt wird. Man fühlt nun, sobald der Schnitt an einer Stelle perforirt, eine Abnahme des Widerstandes. Verhindert das Instrument, was es wohl meistens thut, den Abfluss des Kammerwassers, so setzt man unter leichter Neigung des Trepans nach der entgegengesetzten Seite und unter Nachlass des Druckes die Drehungen im kleinen Bogen fort, bis man die Cornealscheibe völlig oder wenigstens zum grössten Theile ausgeschnitten hat. Der Bulbus darf während dieses schwierigsten Aktes der Operation nicht comprimirt und der Trepan gegen die Cornea nicht mehr angedrückt werden, als es eben erforderlich ist, um eine Schnittwirkung zu erzielen. Man muss jeden Augenblick bereit sein, den Trepan zurückzuziehen, wenn der Widerstand ganz überwunden ist oder wenn vor Vollendung des ganzen Schnittes das Kammerwasser abfliessen sollte. In letzterem Falle wird nach Aufsuchen der Perforationsstelle und Erhebung des entsprechenden Scheibenrandes mit einer Irispincette die noch stehen gebliebene Brücke mit einer gekrümmten Irisscheere in kurzen Schlägen getrennt. Da immer nur eine ganz dünne Schicht stehen bleibt, so ist die Vollendung des glatten Schnittes unter Führung der sehr tiefen Rinne ungemein leicht. Die Kapsel der Linse, wenn letztere vorhanden, verträgt, wie wir es bei der Iritomie simple nach von Wecker sehen, einen Druck mit stumpfen Instrumenten sehr gut, ohne auf das Trauma mit einer Continuitätstrennung oder späterer Trübung der Linsensubstanz zu reagiren. Es wird nunmehr, wie auch v. Hippel empfiehlt, der Sperrelevateur entfernt. Ich empfehle nun (nach dem Vorgange des Herrn Prof. Schweigger bei Staphylomabtragungen) bei den weiteren Encheiresen, um einen Druck auf den Bulbus zu verhüten, die Lider durch zwei gekrümmte Fixirpincetten, welche in der Mitte der Lider nahe dem freien

Rande eine breite Hautfalte fassen, in der erforderlichen Weite durch einen Assistenten geöffnet erhalten zu lassen. Ist nach Entfernung der Leucomscheibe ein Theil der Iris, welche somit nicht in toto mit dem Leucom verwachsen war, vorgefallen, so muss dieselbe, am besten durch Hervorziehen mit einer feinen Pincette und Excision mit der Scheere, möglichst weit und vollständig entfernt werden. Die Blutung steht leicht auf Eiswasser. Hat die Linsenkapsel, von deren Intactheit man sich immer durch Betupfen mit einer feinen Knopfsonde im Verlaufe des Wundrandes überzeugen muss, eine Verletzung erlitten, so ist die Kapsel ergiebig zu eröffnen und die Linsensubstanz möglichst rein zu entleeren. Ist die Linsenkapsel nicht verletzt, so soll die Linse, auch wenn sie völlig getrübt vorgefunden würde, nicht entfernt werden, ebenso wenig eine freie Cataracta secundaria. Stellt sich nun in den Defect die Linse, eine Cataracta secundaria oder der Glaskörper mit flacher Wölbung ein, so wird gleich zur Anlegung der Kammerfistel geschritten. Buchtet sich aber der Glaskörper in Form einer nahezu oder mehr als halbkugeligen Protuberanz vor, so muss vorher der Prolaps mit einer Scheere abgekappt werden, um für die Cornealscheibe eine ihrer Krümmung nahezu entsprechend geformte Unterlage zu schaffen. Die Kammerfistel lege ich nun in der Weise an, dass ich bei central gewählter Operationsstelle nach aussen, bei peripher gewählter nach der jedesmal diametral gegenüberliegenden Richtung aus dem leucomatösen Gewebe vom Rande aus ein auf der Oberfläche 1 □Mm. messendes Stückchen excidire, indem ich zwei radiäre Schnitte mit einer geraden Irisscheere in einer Distanz von 1 Mm. und auf eine Länge von $1^1/_2$ Mm. ausführe und das umgrenzte, mit einer Irispincette hervorgehobene Stück möglichst tief abschneide. Ist man bei fehlendem Abschlusse der vorderen Kammer auf eine so hoch-

gradige Verflüssigung des Glaskörpers gestossen, dass nach der Trepanation der vordere Theil des Bulbus collabirt oder gar trichterförmig einsinkt, so nimmt man von der Anlegung der Kammerfistel Abstand. Nach Entfernung etwaiger Blutgerinnsel werden die Fixirpincetten abgenommen, und die Lider, während die Narkose gleichmässig unterhalten wird, mittelst eines Schwammes durch einen Assistenten mässig stark gegen den Bulbus angedrückt. Dasselbe muss auch jedesmal vorgenommen werden, wenn die Operation durch starkes Husten, Erbrechen oder sehr heftige Würgebewegungen gestört werden sollte.

Man schreitet nun zum 2. Acte der Operation, zur Excision der zu transplantirenden Hornhautscheibe. Ist der Träger der letzteren ein lebendes Individuum, so ist bereits gegen Ende des 1. Actes der Keratoplastik die Narkose eingeleitet worden. Die Excision des Hornhautstückes wird unter Anwendung des Sperrelevateurs und der Trepanmutter nur dann mit den oben angegebenen Cautelen gegen eine Verletzung der Linse vorgenommen, wenn es sich event. um ein amaurotisches Auge handelt, dessen möglichst normale Form erhalten werden soll. Sonst kann die Trepanation, da man sich um Kammerwasserabfluss und Linsenverletzung nicht zu kümmern braucht, unter steter Führung der Trepanmutter bis zur völligen Excision der Hornhautscheibe ausgeführt werden. Letztere wird nun aus dem Trepan mit einer Nadel möglichst schonend hervorgeholt oder, wenn sie auf dem Bulbus liegen geblieben ist, mit einer Taylor'schen Schlinge oder einem breiteren Spatel abgehoben und in $^1/_4$procentiger Carbollösung, welche beständig bis auf Körpertemperatur erwärmt gehalten wird, abgespült, um alsdann im 3. Acte der Operation auf das leucomatöse Auge transferirt zu werden.

Die Lider sind zu diesem Zwecke bereits durch

einen Assistenten mittelst der zwei gekrümmten Fixirpincetten wieder eröffnet, das Auge wird schleunigst gesäubert und durch die erwärmte Carbollösung desinficirt. Ist in normalen Fällen durch die Linse resp. den normal consistenten Glaskörper die erwünschte Unterlage gegeben, so wird vermittelst der Schlinge oder des Spatels das zu transplantirende Hornhautstück in die Nähe des Leucomrandes gebracht und durch eine Sonde in den Leucomring hineingeschoben. Bemerkt man nun einige Luftblasen unter dem Lappen, so sind dieselben sehr leicht durch Streichen mit einem Kautschoukspatel nach Richtung der Kammerfistel zu entfernen. — Ist aber ein Collaps des Leucoms oder gar des ganzen vorderen Bulbusabschnittes vorhanden, so lege ich die Hornhautscheibe, welche in ganz kurzen Intervallen durch Anhauchen feucht und warm erhalten wird, mit der hinteren Fläche auf den linken Zeigefinger und steche an einer nahe dem Rande gelegenen Stelle eine möglichst scharfe Nadel, welche einen feinsten Catgutfaden trägt, senkrecht durch dieselbe, bis ich die Spitze deutlich in die Fingerkuppe eindringen fühle. Alsdann bringe ich die aufgespiesste Cornea mit ihrer Rückfläche gegen die Nägel der aneinander gedrückten Kuppen von Daumen und Zeigefinger der linken Hand, so dass die Nadel zwischen denselben ohne Knickung oder Verletzung des Endothels der Cornealscheibe hindurchgeführt und von der anderen Seite mit dem Nadelhalter hervorgezogen werden kann. Dasselbe geschieht — unter wiederholtem Anhauchen — an der diametral gegenüberliegenden Stelle. Nunmehr wird nach einer erneuten Abspülung des Lappens in der erwähnten Carbollösung die eine Sutur an der nasalen Seite, die andere an der diametral gegenüberliegenden temporalen Stelle von hinten nach vorn durch das Leucom nach Hervorhebung seines Randes mit einer Kapselpincette hin-

durch geführt. Bei Schliessung der Suturen wird auf das sorgfältigste darüber gewacht, dass durch einen entsprechenden Druck mit einem gekrümmten flachen Spatel die Oberfläche des Corneallappens mit der des Leucoms in gleichem Niveau erhalten wird, so dass die Wundränder nach Schluss der Suturen durch einen chirurgischen und einen gewöhnlichen Knoten sich in ihrer vollen Breite aneinander schmiegen. Alsdann suche ich noch einen weiteren Anschluss zu gewinnen dadurch, dass ich mit einer Irissonde den collabirten Rand des Leucoms aufhebe und gegen den der Cornealscheibe anstemme. Im Nothfalle würde ich, wenn sich der Zweck dadurch vollkommen erreichen liesse, die transplantirte Cornea schonend trichterförmig einzudrücken versuchen. Der vordere Bulbusabschnitt würde alsdann ein ähnliches Aussehen darbieten, wie gelegentlich nach einer Cataractextraction, wenn in Folge eines beträchtlichen Effluvium verflüssigten Glaskörpers die ganze Cornea napfförmig oder auch wohl in Verbindung mit einem angrenzenden Scleralabschnitt in unregelmässigen Faltenbildungen in den Glaskörperraum eingesunken ist*).

Mit Beendigung der Operation hat der Arzt seine Aufgabe nahezu erfüllt, der weitere Erfolg hängt im gegebenen Falle hauptsächlich von dem Verhalten des Patienten ab, der für die ersten 8 Tage möglichst absolute Ruhe der Augen und des Körpers in der Rückenlage einhalten soll. Die Nachbehandlung beschränke sich auf Application eines Binoculus und zweimaligen Verbandwechsel in 24 Stunden. Beim Verband-

*) In einem neulich operirten Falle mit hochgradiger Glaskörperverflüssigung (und Nystagmus) bin ich ganz nach der in Aussicht genommenen Methode vorgegangen. Bericht wird später erfolgen.

wechsel werden die Lider abgewaschen und für einige Minuten mit Eiswasser gekühlt. Letzteres soll auch mehr geschehen, um dem Patienten ein Gefühl der Behaglichkeit zu verschaffen, als dass ich mir etwa grossen Erfolg verspreche von der Einwirkung derselben auf den Heilungsvorgang. Stärkere entzündliche Reactionen des Auges, welche etwa die Application der Kälte für längere Zeit nothwendig machen könnten, werden nach der Keratoplastik kaum beobachtet. Auch Schmerzen fehlen vollständig. So verlockend es ist, von den Veränderungen des Hornhautstückes und des Auges während der ersten Tage Kenntniss zu nehmen und so dankenswerth vielleicht für die weitere Ausbildung der Keratoplastik es werden mag, dieselben für kurze Intervalle constatirt zu sehen, so halte ich es doch im Allgemeinen im Interesse des Operirten für räthlich, die Lider in den ersten Tagen nicht zu öffnen. Nur bei sehr ruhigen und verständigen Patienten und bei ganz glattem Operationsverlaufe würde ich es wagen, Morgens und Abends eine nähere Untersuchung vorzunehmen. Nothwendig ist eine derartige Inspection während der Nachbehandlung jedenfalls nicht. Sind nämlich die operativen und individuellen Bedingungen günstig, so verläuft die Einheilung ohne bedrohliche Intercurrenzen; sind die Verhältnisse ungünstig, treten Störungen im Heilungsverlaufe auf, so giebt uns die genaue Inspection keine weiteren Indicationen hinsichtlich etwaiger therapeutischer Massnahmen, als wir sie durch die Allgemeinerscheinungen gegeben finden. Hat z. B. eine Lageveränderung der Cornea stattgefunden, so können wir dieselben auch nach ihrer Constatirung nicht wieder beheben; sollte aber ausnahmsweise das Auge auf den Eingriff mit einer intensiveren entzündlichen Reaction antworten, so haben wir den empfindlichsten Indicator in dem Verhalten der Lider, welche gleichzeitig und

nahezu proportional den Reizzuständen eine blasse oder mehr weniger rothe Schwellung erkennen lassen und können dementsprechend den antiphlogistischen Heilapparat in Anwendung ziehen.

Ist die definitive Einheilung erfolgt, so hielt ich es anfangs für nöthig die Lider möglichst lange verschlossen zu halten, wenn möglich bis zu der Zeit, wo die Sensibilität in dem transplantirten Stücke hergestellt ist. Ich bin aber von dieser Ansicht zurückgekommen. Ist nämlich die normale Ernährung des Lappens gesichert, so haben wir annähernd analoge Verhältnisse, mit denen, welche wir nach der Neurotomie der Ciliarnerven vorfinden. Wie hier die Cornea, soweit wenigstens unsere bisherigen Erfahrungen reichen, nach der Leitungs-Unterbrechung der sensiblen und trophischen (?)*) Nerven ihre normale Transparenz bewahrt, so können wir Gleiches erwarten nach der Keratoplastik. Ich würde somit, wenn das Auge völlig reizfrei ist, 3 Wochen nach der Operation den Verband fortlassen und nur noch für einige Zeit das Auge durch eine Klappe vor äusseren Schädlichkeiten schützen. Das wäre aber auch der kürzeste Termin, für welchen ich einen Schutz des Auges für absolut nothwendig erachte: nach einer günstigen Heilung ist das Objekt ein zu werthvolles, als dass man seine Existenz durch Gestattung zu frühzeitigen Gebrauches in Frage gestellt sehen möchte**).

*) Zur Erklärung pathologischer Veränderungen sehen sich die Neuropathologen immer mehr der Nothwendigkeit gegenüber gestellt, wenigstens die Existenz trophischer Nervenfasern im Allgemeinen zuzugeben. Für die ganze Frage dürften die weiteren Beobachtungen nach der Neurotomia optico-ciliaris von Bedeutung werden.

**) Notiz während des Druckes: Der Fall Gartz ist in feuilletonistischer Ausschmückung in die Tagespresse gerathen, was ich mir nur dadurch erklären kann, dass von meinem officiellen Be-

Zum Schluss entledige ich mich der angenehmen Pflicht, Herrn Professor Schweigger auch an dieser Stelle meinen wärmsten Dank auszusprechen für die nicht hoch genug anzuerkennende Liberalität, mit der er mir während meiner Thätigkeit als Assistent der Charité-Augenabtheilung einen Theil seines reichlichen operativen Materials überliess.

Berlin, im August 1878.

---

richte über die Operation, welcher von der zuständigen Armen-Commission erbeten und ihr durch die Königliche Charité-Direction eingereicht wurde, ein Reporter Kenntniss erhalten hat. Die qu. Armen-Commission sah sich zu der Nachfrage veranlasst durch die märchenhafte Angabe des eine communale Unterstützung beziehenden Patienten, dass ihm in der Charité das rechte erblindete Auge exstirpirt und mit gutem Erfolge durch ein einem Mädchen entnommenes ersetzt worden sei.

Berlin, Druck von W. Büxenstein.